Les paramètres de déformations myocardique « strain » : quelle utilité en pratique ?

Amélie Reynaud, Hôpital cardiologique du Haut- Levêque - Bordeaux
amelie.reynaud@chu-bordeaux.fr

Les recommandations internationales de 2015 pour l'évaluation de la fonction systolique ventriculaire gauche (VG) en pratique courante insistent particulièrement sur la mesure de la fraction d'éjection. Cependant dans certaines situations, il a été démontré l'intérêt d'une analyse complémentaire par l'étude des déformations myocardiques ; composantes longitudinale, radiale et circonférentielle, correspondant aux vecteurs principaux d'orientation tridimensionnelle des fibres pariétales. Cette évaluation est indépendante du degré d'inclinaison du faisceau des ultrasons mais nécessite une bonne qualité des acquisitions. Ainsi, une estimation plus sensible et plus précise de la contraction ventriculaire est possible par l'évaluation des déformations (strains) en échocardiographie bi-dimensionnelle (mais aussi tri-dimensionnelle) notamment en utilisant la méthode du speckle-tracking [1] actuellement mise à disposition par tous les constructeurs d'échocardiographes.

Introduction

Cette technique s'est développée depuis une dizaine d'années (2004-2005) avec tout d'abord la validation de la technique par rapport aux méthodes de références (sonomicrométrie et IRM cardiaque). Cependant, son utilisation en pratique courante a nécessité un peu plus de temps pour être effective. Depuis, de nombreux travaux ont été publiés ciblant différentes problématiques et pathologies myocardiques.

La reproductibilité intra-et inter-observateurs est à présent reconnue et s'améliore avec la pratique et l'expérience, avec une courbe d'apprentissage rapide. De plus, l'évaluation est simple et rapide : le strain longitudinal (SL) global et régional peut être obtenu en moins d'une minute à l'aide de l'enregistrement d'une boucle 2D des 3 incidences apicales. C'est la composante de déformation dont l'analyse est la plus robuste. Elle s'apprécie en termes de pourcentage de raccourcissement systolique des fibres longitudinales. Les fibres sous-endocardiques ayant une disposition ou répartition plutôt longitudinale (de la base à l'apex) et étant plus sensibles à l'ischémie et aux différents stress pariétaux, vont souffrir plus précocement. Cela explique la possibilité d'une altération précoce de la fonction systolique longitudinale (du SL) alors même que la fraction d'éjection est normale (préservée) et notamment dans différentes situations : ischémie, cardiomyopathies hypertrophiques, hypertrophies secondaires comme les amyloses, dans les valvulopathies comme le rétrécissement valvulaire aortique serré asymptomatique ou l'insuffisance mitrale sévère. Le SL global (SLG) apporte des informations précieuses pour l'aide au diagnostic précoce mais également en terme de pronostic. On s'attache à interpréter le SL global, plus sensible et reproductible, mais l'analyse régionale peut être une aide également (ex : dans les CMH).

Strain et chimiothérapie

Une des applications cliniques actuelle du strain, la plus pertinente, est l'évaluation de la fonction longitudinale dans le cadre du suivi des thérapeutiques anticancéreuses. En effet, bien que la fraction d'éjection VG reste indispensable à quantifier, le strain a une place dans les dernières recommandations de 2014 [2] afin d'orienter vers le diagnostic d'anomalies débutantes (dysfonction ventriculaire gauche préclinique) et la prise en charge thérapeutique.

Que ce soit une exposition à un agent de toxicité de classe I anthracycines ex : doxorubicine ou II ex : trastuzumab Herceptin®, il est recommandé de réaliser une ***évaluation échocardiographique initiale*** de la fraction d'éjection VG 2D, et même mieux en 3D ainsi que du SLG.

En cas de fraction d'éjection conservée, si le SLG est inférieur à la limite de la normale (seuil selon le constructeur), une concertation directe entre le cancérologue et le cardiologue est nécessaire afin de mettre en place des mesures de cardioprotection et de rapprocher les réévaluations échocardiographiques.

Au cours du suivi, une FEVG <53% ou une réduction de la FEVG de plus de 10% en valeur absolue témoigne d'une dysfonction myocardique avérée liée à la thérapeutique anti-cancéreuse.

L'apparition d'une anomalie des indices de déformation précède la dégradation de la FEVG, d'où l'importance d'une évaluation complète pour un diagnostic précoce. L'analyse du SLG prend toute sa place si la FEVG reste >53% ou ne diminue pas de plus de 10% par rapport à l'évaluation initiale. Dans cette situation, une diminution de plus de 15% du SLG par rapport à la valeur initiale objective une dysfonction systolique myocardique débutante. *(Figure 1)*

Cette mesure doit être confirmée par un opérateur entraîné et par une nouvelle évaluation 2 à 3 semaines plus tard. Lors de la confirmation de l'atteinte de la fonction systolique myocardique, il est alors nécessaire de mettre en place des mesures de cardioprotection. Il est cependant nécessaire d'effectuer le suivi sur un même appareil (même constructeur).

FIGURE N° 1 : EXEMPLE DE REPRÉSENTATION « BULL'EYE » DU SLG AVANT ET APRÈS CHIMIOTHÉRAPIE. SGL en prétraitement à -20,9% (A) puis contrôle à 6mois à -16,6% (B), soit une variation de 20% (>15%) significative signant une atteinte myocardique débutante, à contrôler à 2 semaines.

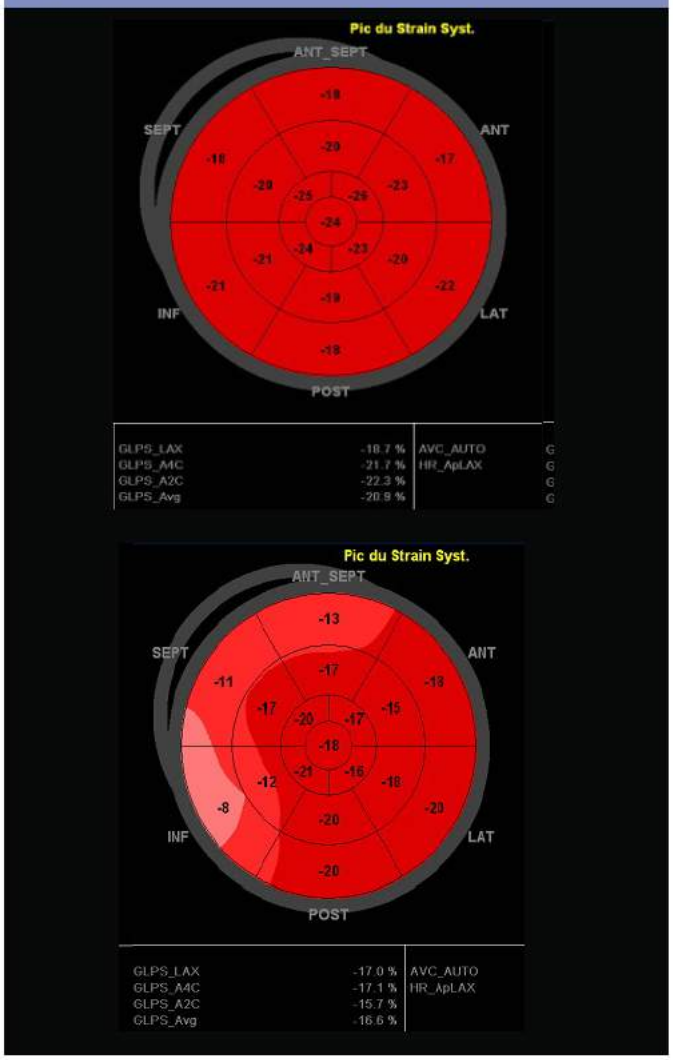

Strain et insuffisance cardiaque à fraction d'éjection préservée

L'insuffisance cardiaque à fraction d'éjection préservée (ICFEP) est caractérisée par une FEVG conservée (>45-50%) associée à une élévation des pressions de remplissage et une anomalie structurelle (hypertrophie VG/dilatation de l'oreillette gauche); mais avec atteinte de la fonction systolique longitudinale, identifiable par le SLG.

On retient en pratique une valeur seuil de SLG >-15/-16% retrouvée dans l'ICFEP. Cependant, ceci n'est pas reconnu actuellement dans les recommandations mais un strain abaissé est associé à une élévation du BNP et il a été démontré qu'il est un marqueur pronostic [3].

Strain et cardiomyopathies

Dans la cardiomyopathie hypertrophique (CMH), on retrouve une altération du strain de façon localisée dans la zone hypertrophiée correspondant soit à de la fibrose soit simplement à la désorganisation des fibres musculaires hypertrophiées. A noter que le SLG peut être normal mais souvent il existe des anomalies régionales.

Il est possible d'observer chez les sujets porteurs d'une mutation génétique familiale connue pathogène, une altération du strain longitudinal régional alors même que le seuil pour parler d'hypertrophie significative n'est pas atteint (13 mm).

Il existe également un intérêt pronostic (SLG >-14%) pour prédire les thérapies appropriées du défibrillateur implantable en prévention primaire [4] et surtout pour prédire les complications graves liées à une évolution vers l'insuffisance cardiaque (SLG >-15.6%) [5].

Dans les hypertrophies ventriculaires par surcharge comme les amyloses cardiaques ou la maladie de Fabry, les anomalies du SLG sont assez typiques avec des anomalies du SL prédominant sur les régions basales et médianes et épargnant relativement l'apex. [6] Cette évaluation peut être une aide au diagnostic différentiel notamment avec la CMH sarcomérique. *(Figure 2)*

Il existe également une valeur pronostique puisqu'un SLG >-11.8% qui est associé à la survenue de décès et événements graves chez les patients avec cardiomyopathie amyloïde et présente une valeur additionnelle à l'évaluation de la fraction d'éjection VG et du rapport E/e'[7].

FIGURE N° 2 : EXEMPLE DE REPRÉSENTATION « BULL'EYE » DU SLG
(2A) chez un patient présentant une CMH sarcomérique, (2B) chez un patient présentant une amylose cardiaque et (2C) chez un patient porteur d'une maladie de Fabry.

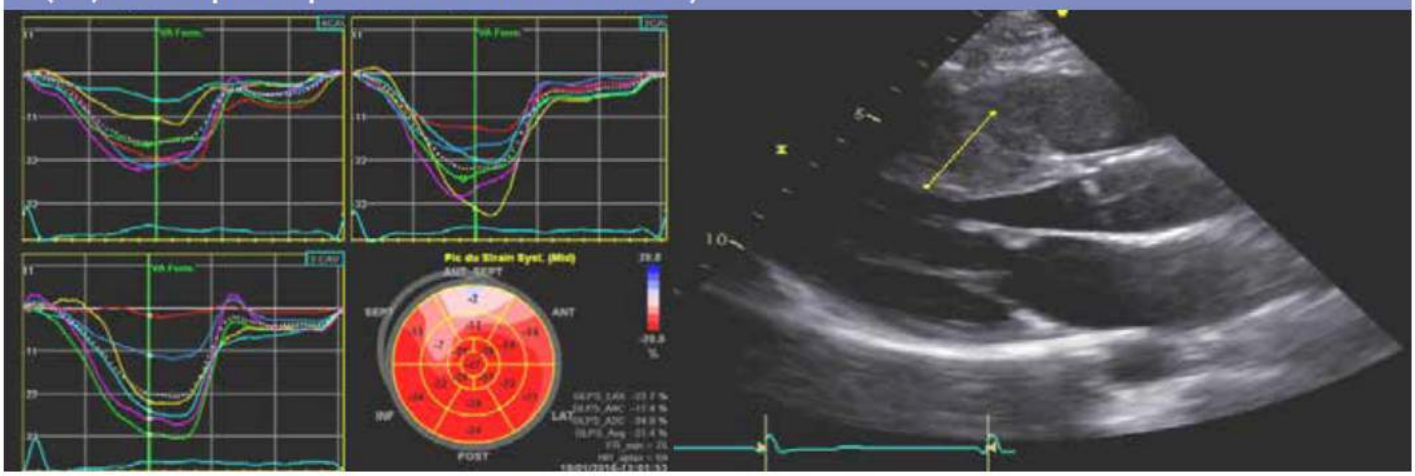

2A : CMH de type 1 de Marron avec SIV mesuré à 27mm. Altération de la fonction longitudinale antéroseptobasale.

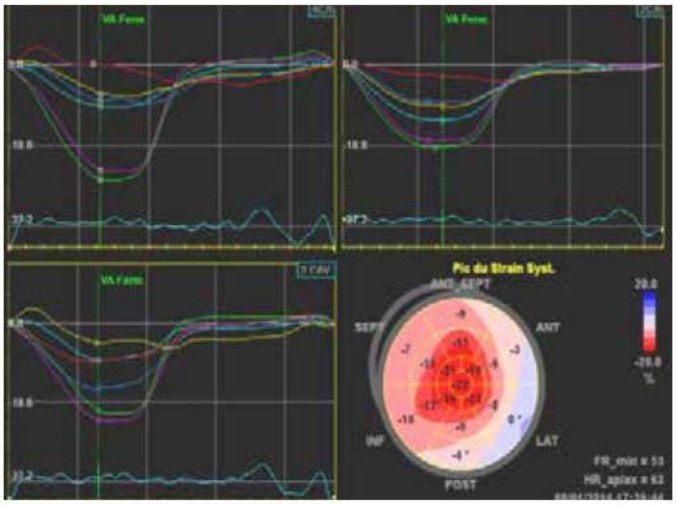

2B : Amylose cardiaque avec aspect typique en cocarde, strain longitudinal conservé en apical avec altération des segments basaux

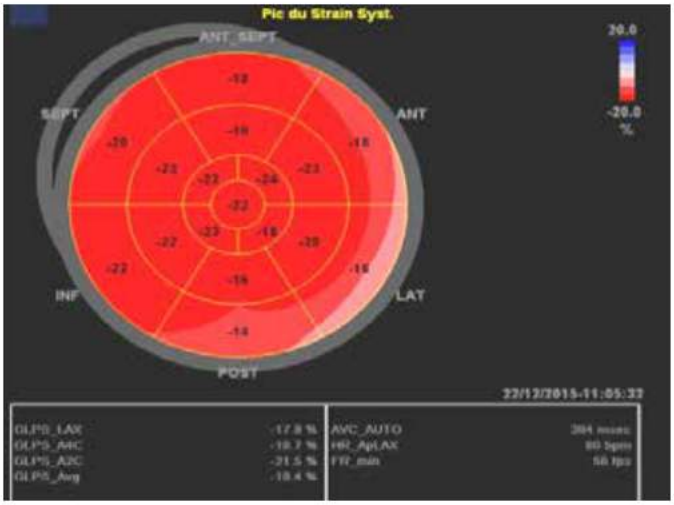

2C : Atteinte cardiaque dans le cadre d'une maladie de Fabry avec atteinte latérale.

Strain chez le sujet sportif

Les modifications « physiologiques » liées à la pratique sportive peuvent s'associer à une altération légère de la fonction longitudinale mais des valeurs semblant être de l'ordre de -17%.

En compensation, il existe cependant une préservation des composantes radiales et circonférentielles en comparaison par exemple aux patients porteurs de CMH. C'est l'analyse régionale des déformations qui permet réellement de trancher entre cœur de sportif et CMH et notamment le SL septal.

A noter toutefois, que le strain peut être altéré par la prise de produits dopants anabolisants.[8]

Strain et coronaropathie/ischémie myocardique

En cas de syndrome coronarien aigu, il est possible d'observer une altération du strain dans la zone d'ischémie correspondant à une sténose coronaire, sans qu'il n'y ait visuellement d'anomalie significative de la cinétique associée. *(Figure 3)*

Strain et valvulopathies

Une altération de la fonction longitudinale signe une atteinte myocardique débutante en cas de valvulopathie modérée à sévère et ces anomalies sont potentiellement réversibles après corrections chirurgicales.

FIGURE 3 : EXEMPLE DE REPRÉSENTATION « BULL'EYE » DU SLG CHEZ UN PATIENT AYANT PRÉSENTÉ UN INFARCTUS.

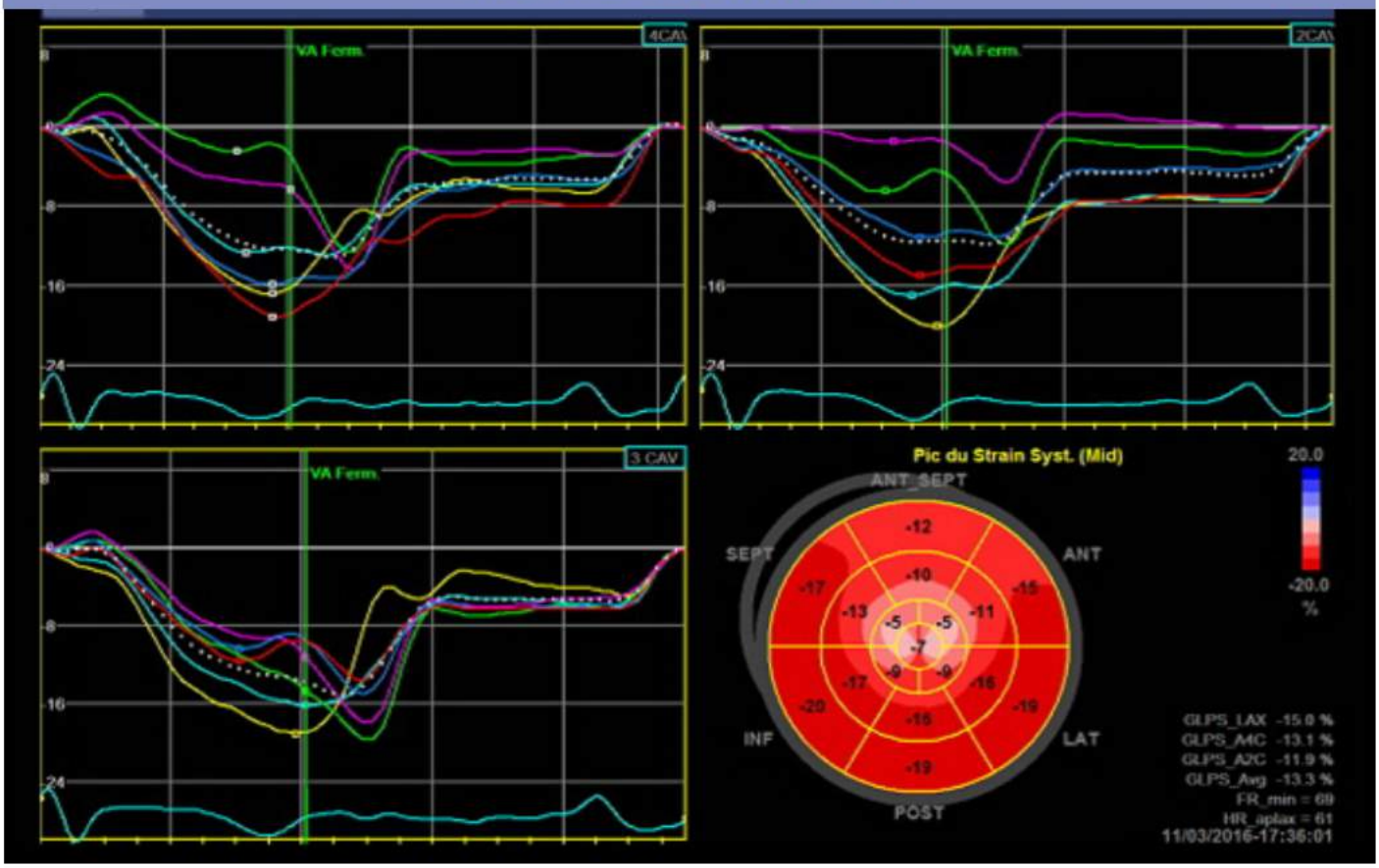

Ainsi, chez un patient porteur d'un rétrécissement valvulaire aortique serré asymptomatique, un seuil de -13% a été identifié comme prédictif d'évènements.

Dans l'insuffisance mitrale organique chirurgicale, la présence d'une altération de la fonction longitudinale est associée à une dysfonction myocardique post-opératoire, signant une atteinte myocardique alors que la FEVG pré-opératoire était conservée et surestimée (ex -18% dans le papier de Mascle S) [9].

Strain et asynchronisme

Il est également possible d'étudier la dispersion des pics des SL régionaux afin de rechercher un asynchronisme (délais entre pics longitudinaux des parois 2 à 2) et en tenant compte de la fermeture de la valve aortique.

On peut peaufiner l'analyse des courbes de strain obtenues avec une analyse de la dispersion des pics afin de préciser les parois « actives » et « passives », afin de détecter les parois à resynchroniser préférentiellement en cas de resynchronisation.

Peut-on évaluer le strain pendant l'effort ?

Certaines équipes ont publié des travaux étudiant l'analyse du SL à l'effort ; cependant l'analyse ne peut être fiable que pour des niveaux de fréquence cardiaque de 110-120 bpm (et non lors du pic d'effort) et nécessite un entrainement et une expertise particulière de l'opérateur afin d'acquérir des enregistrements où le cœur reste bien centré dans la vue enregistrée tout au long du cycle cardiaque. Cette évaluation permet de démasquer des dysfonctions latentes non exprimées au repos, comme dans l'insuffisance cardiaque à fraction d'éjection préservée [10].

Strain du ventricule droit

Il peut être utile de rechercher des anomalies précoces du SL du ventricule droit (VD) dans différentes pathologies impactant le VD alors que les paramètres standards de fonction systolique sont préservés comme tétralogie de Fallot opérée, la dysplasie arythmogène du VD, ou dans les cardiopathies gauches dont le retentissement droit est pronostic.

II Limites d'utilisation

Les limites de cette technique d'analyse sont cependant la nécessité d'une bonne échogénicité (90% des cas) et la qualité d'acquisition des enregistrements avec une cadence image de l'acquisition suffisante (>50 Hz).
Il est nécessaire de s'assurer que l'intégralité de la paroi soit bien visualisée (marqueurs acoustiques bien visibles) de l'endocarde à l'épicarde sur chaque paroi. Il faut bien ajuster la fenêtre d'acquisition (largeur et profondeur).

La qualité des images à traiter est primordiale afin de ne pas obtenir des valeurs erronées incohérentes qui risquent de biaiser l'interprétation

De même la qualité du tracking du logiciel de traitement d'image doit être vérifiée par l'opérateur qui réajuste les contours du myocarde si nécessaire. Les segments insuffisamment suivis (traqués) par le logiciel de traitements doivent être exclus.

Il reste également un problème de non uniformisation entre les différents constructeurs d'échographes pour une valeur « normale » de SL (selon le calcul mathématique employé par chacun, analyse transmurale ou uniquement endocardique).

Des travaux sont en cours pour résoudre cette issue.
Enfin, comme la fraction d'éjection, le SLG reste un paramètre charge-dépendant (HTA, élévation/réduction de pré- ou post-charge).

FIGURE 4 : EXEMPLE D'ASYNCHRONISME SUR BLOC DE BRANCHE GAUCHE

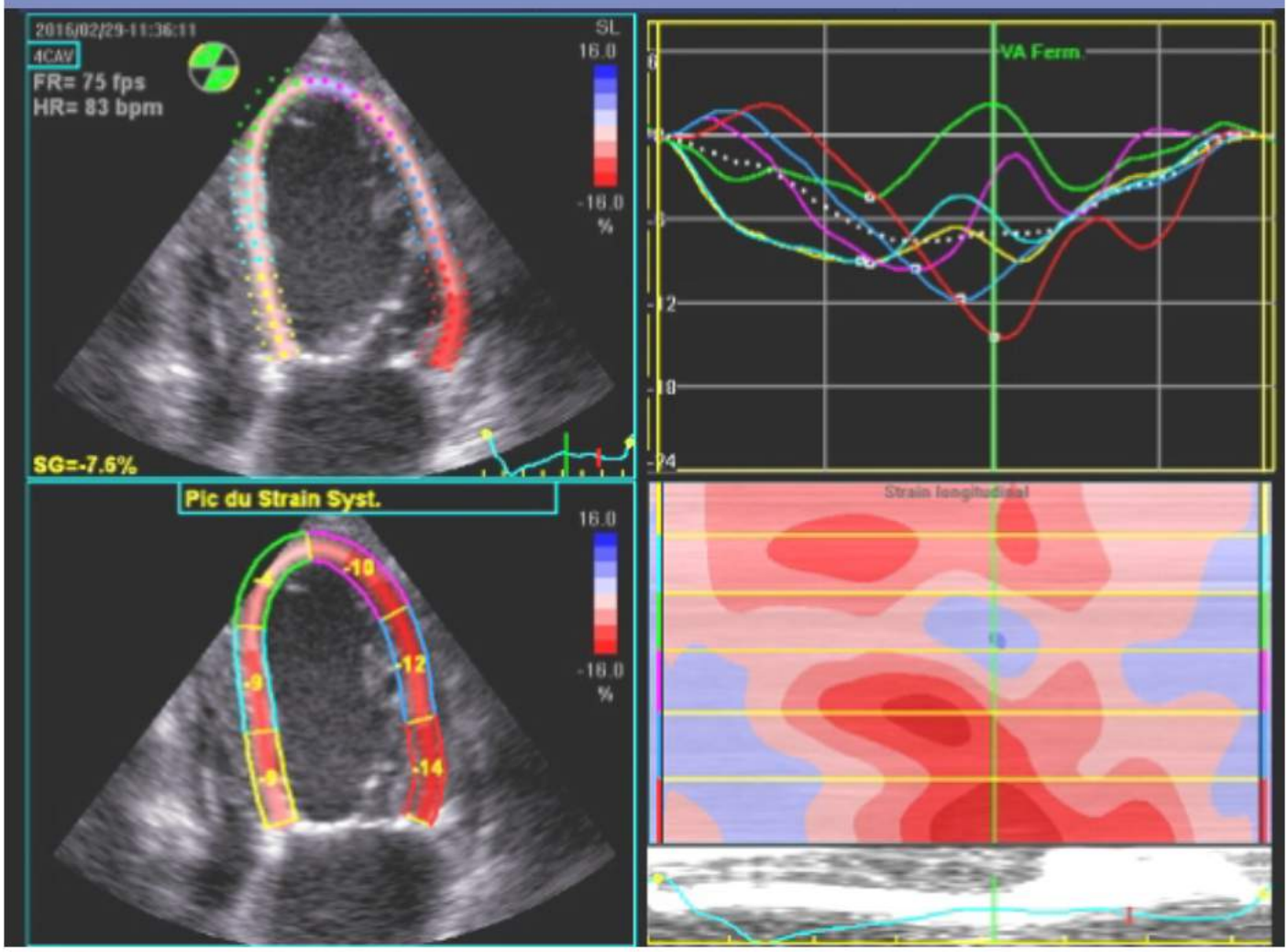

Asynchronisme entre la paroi inféro-septale (courbes jaune et turquoise) présentant un pic de contraction précoce et la paroi antéro-latérale (courbes bleu et rouge) avec un pic de contraction plus tardif (délais >65ms) et après la fermeture de la valve aortique pour la courbe rouge.

FIGURE 5.

Sociétés	Valeur moyenne de SGL			
	<20ans	20-39 ans	40-59ans	> 60ans
G.E. Healthcare	-22.1+/-2.4	-21.1+/-2	-21.2+/-2.1	-20.3+/-1.9
Philips Medical Systems	-21.7+/-3.1	-19.2+/-2.1	-17.9+/-2.5	-16.7+/-2.1
Toshiba Medical Systems	-21.4+/-1.7	-20.3+/-2.2	-19+/-2.4	-17.8+/-2.8

II Perspectives

Strain multicouches /Strain 3D

Les développements les plus récents comportent la possibilité d'ajuster la région d'intérêt du strain à chaque épaisseur de paroi, ce qui est très utile notamment pour les CMH surtout si la répartition est asymétrique. Il existe également une modalité d'analyse multicouche.

Enfin le strain 3D se démocratise, il est également quantifiable avec une bonne reproductibilité avec ses normes propres (légèrement plus basses qu'en 2D) mais avec toujours la même nécessité d'une bonne échogénicité.

Strain et oreillette gauche

Accessible mais controversée, l'analyse en strain et surtout du strain rate permet d'avoir accès à la fonction réservoir de l'OG.

L'auteur déclare ne pas avoir de lien d'intérêt avec le sujet traité.

LES POINTS ESSENTIELS :

- S'assurer d'avoir : une cadence image >50Hz, une bonne échogénicté, une bonne acquisition du tracé ECG
- Faire l'acquisition de 3 cycles afin de traiter le deuxième et bien positionner les marqueurs ECG de début de cycle (dont la détection automatique peut être prise à défaut surtout en cas de QRS élargis)
- Traiter les cycles en off après avoir précisé/confirmé le début du QRS et la fermeture de la valve aortique, visualisée sur l'incidence apicale 3C ;
- S'assurer du tracking correct de la paroi et du suivi satisfaisant tout au long du cycle cardiaque
- Ajuster la largeur de la région d'intérêt en cas d'hypertrophie VG
- Exclure les segments dont l'échogénicité est insuffisante ou non liée à la paroi (exemple du segment inféro-septo-basal en 4C chez un patient avec un anévrisme de l'aorte)
- Intégrer le résultat global à l'ensemble de l'examen, citer la valeur globale dans le compte rendu de l'examen
- Avoir du recul par rapport à une valeur de SL régional basse sur un seul segment orientant plutôt sur un artéfact sauf en cas de CMH
- Se souvenir que le SLG est charge dépendant (interpréter en tenant compte des mesures de pression artérielle par exemple)
- La seule valeur de SLG actuellement reprise dans les recommandations pratiques concerne le suivi des thérapies anticancéreuses

Références

1. Global and regional myocardial function quantification by two-dimensional strain: application in hypertrophic cardiomyopathy. Serri K1, Reant P, Lafitte M, Berhouet M, Le Bouffos V, Roudaut R, Lafitte S. J Am Coll Cardiol. 2006 Mar 21;47(6):1175-81.

2. Expert consensus for multimodality imaging evaluation of adult patients during and after cancer therapy: a report from the American Society of Echocardiography and the European Association of Cardiovascular Imaging. Plana JC, Galderisi M, Barac A, Ewer MS, Ky B, Scherrer-Crosbie M, Ganame J, Sebag IA, Agler DA, Badano LP, Banchs J, Cardinale D, Carver J, Cerqueira M, DeCara JM, Edvardsen T, Flamm SD, Force T, Griffin BP, Jerusalem G, Liu JE, Magalhães A, Marwick T, Sanchez LY, Sicari R, Villarraga HR, Lancellotti P. J Am Soc Echocardiogr. 2014 Sep;27(9):911-39.

3. Speckle strain echocardiography predicts outcome in patients with heart failure with both depressed and preserved left ventricular ejection fraction. Stampehl MR1, Mann DL, Nguyen JS, Cota F, Colmenares C, Dokainish H. Echocardiography. 2015 Jan;32(1):71-8. doi: 10.1111/echo.12613. Epub 2014 May 10.

4. Global longitudinal strain and left atrial volume index improve prediction of appropriate implantable cardioverter defibrillator therapy in hypertrophic cardiomyopathy patients. Debonnaire P, Thijssen J, Leong DP, Joyce E, Katsanos S, Hoogslag GE, Schalij MJ, Atsma DE, Bax JJ, Delgado V, Marsan NA. Int J Cardiovasc Imaging. 2014 Mar;30(3):549-58.

5. Global longitudinal strain is associated with heart failure outcomes in hypertrophic cardiomyopathy. Reant P, Mirabel M, Lloyd G, Peyrou J, Lopez Ayala JM, Dickie S, Bulluck H, Captur G, Rosmini S, Guttmann O, Demetrescu C, Pantazis A, Torne-Esteban M, Moon JC, Lafitte S, McKenna WJ. Heart. 2016 Feb 8. pii: heartjnl-2015-308576.

6. Relative apical sparing of longitudinal strain using two-dimensional speckle-tracking echocardiography is both sensitive and specific for the diagnosis of cardiac amyloidosis. Phelan D, Collier P, Thavendiranathan P, Popović ZB, Hanna M, Plana JC, Marwick TH, Thomas JD. Heart. 2012 Oct;98(19):1442-8.

7. Longitudinal left ventricular function for prediction of survival in systemic light-chain amyloidosis: incremental value compared with clinical and biochemical markers. Buss SJ, Emami M, Mereles D, Korosoglou G, Kristen AV, Voss A, Schellberg D, Zugck C, Galuschky C, Giannitsis E, Hegenbart U, Ho AD, Katus HA, Schonland SO, Hardt SE. J Am Coll Cardiol. 2012 Sep 18;60(12):1067-76.

8. An ultrasound speckle tracking (two-dimensional strain) analysis of myocardial deformation in professional soccer players compared with healthy subjects and hypertrophic cardiomyopathy. Richand V, Lafitte S, Reant P, Serri K, Lafitte M, Brette S, Kerouani A, Chalabi H, Dos Santos P, Douard H, Roudaut R. Am J Cardiol. 2007 Jul 1;100(1):128-32.

9. Predictive value of global longitudinal strain in a surgical population of organic mitral regurgitation. Mascle S, Schnell F, Thebault C, Corbineau H, Laurent M, Hamonic S, Veillard D, Mabo P, Leguerrier A, Donal E. J Am Soc Echocardiogr. 2012 Jul;25(7):766-72.

10. Heart failure with a preserved ejection fraction additive value of an exercise stress echocardiography. Donal E, Thebault C, Lund LH, Kervio G, Reynaud A, Simon T, Drouet E, Nonotte E, Linde C, Daubert JC. Eur Heart J Cardiovasc Imaging. 2012 Aug;13(8):656-65.